



Kern 590 (1-4)





NASI ET PALATI CARIE DEPERDITORVM ADMIRA- BILIS INSTAURATIO.

JOHANNIS BECKII Nasus anno aetatis XXVIII ex ictu vehementi ita contundebatur ut in sphacelum abiret: quo nasi ossicula non modo, sed septum cum maxima vomeris parte; ossicula bina spongiosa inferiora cum palati ossei parte dextra ultra medium; totumque palatum molle cum uvula, destructa & sublata sunt. Os proinde cum naribus cavum unum horrendum efformat, eo magis hians, quia maxillae superioris limber dexter cum quatuor dentibus, incisivis scilicet binis cum canino & molari primo, deest.

Conspiciuntur ore aperto duo ostia antrorum Highmori, septi narium pars inter bina ossa spongiosa superiora, lingua in fundo oris; deglutire & loqui ea ratione non potest infelix.

Propria vero industria deperdita refarcivit; miro enim artificio sibi & loquelam commodam, atque nutrimentum tam e fluidis quam solidis conciliavit. Praesidia haec, quia & alii infervire possunt, & egregium artis exemplum praebent, una cum faciei horribili defectu hic exhibentur.

In Prima figura A. papulam ex septi cum cutis concretionem formatam exhibet. A, B, C. rictum. D. Septi ossei, rubentem membrana tecti, oram obliquam, compressam.

In Altera os apertum ab inferiore parte conspicitur. A, B, C. ut in priori. E, dens incisivus primus dexter. F. sinister. G.



G. incisivus sinister alter. H. dens ocularis seu caninus superior, excipiens ansae Q. sinum. E, I. margo palati. K, L, I, F. palati ossei defectus. K. dens molaris dexter secundus. Foramen supra K. ex radice dentis molaris tertii denudata oritur.

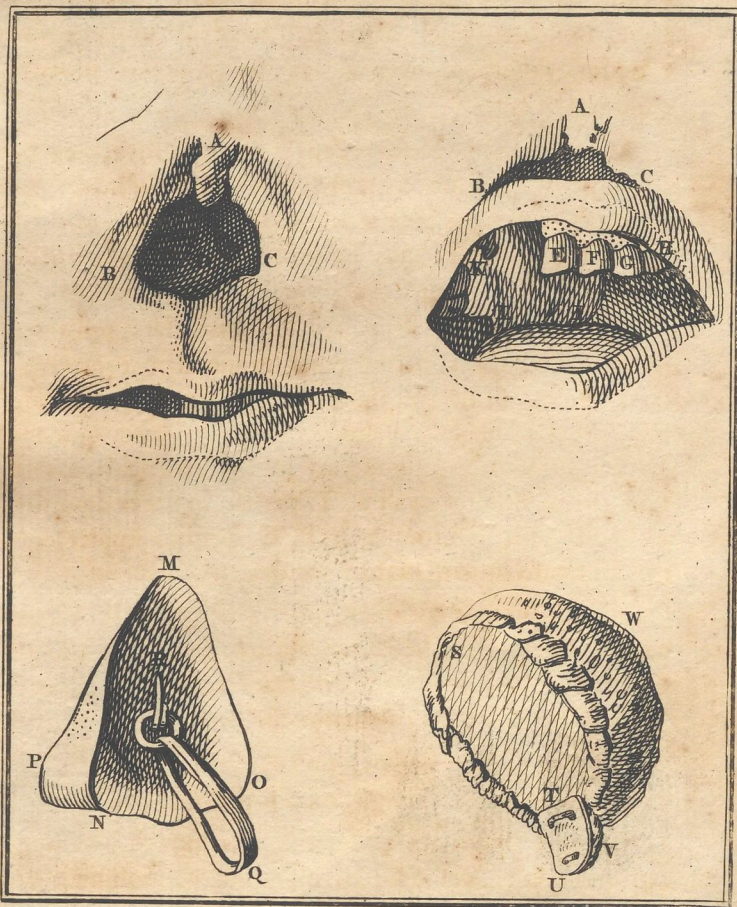
M, N, O, P. Nasus osseus a parte postica, ex ligno tiliacae utpote levissimo & molliori, extus coloratus, intus excavatus; excipiens ansam argenteam R. cum annulo mobili, per quem trajicitur sinus ex sericeis filis cera obductis compositus.

Antequam spongiam palato accommodat, prius trajicit sinum sericeum per rictum nasi, atque firmat juxta interiora circa dentem ocularem sinistrum H. adeo ut, nisi ruptis his filis, excidere nequeat nasus. Dein spongiam mollem S, W, V. amplitudini & figurae cavi narium accommodatam, assutam corio vitulino ovali S. T. per os in nares demittit: haec alte adscendit, rictumque A, B, C. penitus implet, quem ad modum naso ligneo sublato apparet.

Assuta quoque corio est lamina oblonga T, V. excipiens parvam spongiolam V. eâ ratione uvulae speciem effingit: sine qua minus bene deglutit. Materies laminae T, V. ex squama Testudinis, Caretae, desumpta est.

Respirat semper per os, mucus narium in fauces delabitur, neque facile nares emungit, nisi sublata spongia.

Spongia & corium pedetentim narium & oris humoribus corrumpuntur, vel odorem ingratum contrahunt: renovanda igitur, quod exiguo pretio fit. Coriacea lamina praestantior tamen est metallicâ quâcumque, quia se melius accommodat, neque duritie molles, tenerasque interiores partes laedit.








110A





NASI ET PALATI CARIE DEPERDITORVM ADMIRA- BILIS INSTAURATIO.

JOHANNIS BECKI
ictu vehementi ita contu-
quo nasi ossicula non me-
meris parte; ossicula bin-
ossei parte dextra ultra m-
cum uvula, destructa & t-
ribus cavum unum horre-
quia maxillae superioris li-
incisivis scilicet binis cum

Conspiciuntur ore ape-
septi narium pars inter bin-
fundo oris; deglutire & lo-

Propria vero industria
tificio sibi & loquelam con-
e fluidis quam solidis con-
inservire possunt, & egreg-
cum faciei horribili defec-

In Prima figura A. pap-
formatam exhibet. A, B,
membrana tecti, oram ob-

In Altera os apertum a-
ut in priori, E, dens in

